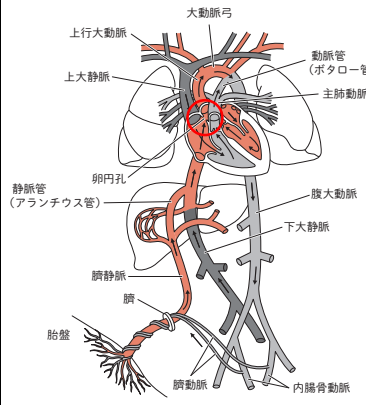
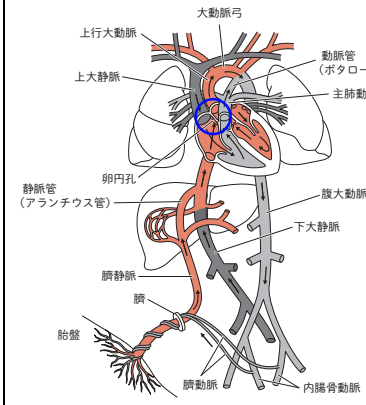


CBT PASS 第3版 正誤表

巻数	頁	項目	訂正前	訂正後	訂正日
ガイド	55	表内:後期高齢者医療制度	75歳以上か、65歳~75歳で障害があると認定された者	75歳以上か、65歳~74歳で障害があると認定された者	7月1日
ガイド	82	表内:無関心期・関心期	感情的経験:禁煙~ 自己の再評価:禁煙~	感情的経験:喫煙~ 自己の再評価:喫煙~	5月1日
ガイド	143	受容体の局在とホルモン 表内:細胞内受容体	細胞質受容体 グルココルチコイド、ミネラルコルチコイド、 活性型ビタミンD₃ 、 エストロゲン 核内受容体 甲状腺ホルモン(サイロキシン、トリヨードサイロニン)、 テストステロン、エストラジオール	細胞質受容体 グルココルチコイド、ミネラルコルチコイド 核内受容体 甲状腺ホルモン(サイロキシン、トリヨードサイロニン)、 テストステロン、エストラジオール、 活性型ビタミンD₃	8月7日
ガイド	167	表内:前腕 筋の名称	腕橈骨筋 橈側手根屈筋	腕橈骨筋 橈側手根屈筋	5月8日
ガイド	171	胎児循環の図 卵円孔の箇所			6月18日
ガイド	428	参照リンク	アトラスp.108	アトラスp.82	5月8日
ガイド	547	表内:上段見出し	アルコン型 顆頭球が上弓・指導部が下弓 コンダイラー型 顆頭球が下弓・指導部が上弓	アルコン型 顆頭球が下弓・指導部が上弓 コンダイラー型 顆頭球が上弓・指導部が下弓	5月8日
問題集1	163	問題 046 問題図	※上記 ガイド171ページの図の修正をご参照ください。		6月18日
問題集1	345	問題 042 解説	×D: 埋没材の混水比が大きいと~	○D: 埋没材の混水比が大きいと~ ※解答が2つになるので不適切問題となります。	3月13日
問題集1	375	問題 007 解説	×C: 遊離歯肉移植術は 歯周組織再生療法 である。~	×C: 遊離歯肉移植術は 歯周形成手術 である。~	5月8日
問題集2	29	問題 042 問題	頭頸部のCTを示す。	頭頸部のMRIを示す。	5月8日
問題集2	146	問題 039 問題	初診時の口腔内写真(右)、徒手整復後の口腔内写真(左)及び~	初診時の口腔内写真(左)、徒手整復後の口腔内写真(右)及び~	5月14日
問題集2	264	問題 023 解説	×E: 一般的に第一乳臼歯は後継永久歯の 第一乳臼歯 と~	×E: 一般的に第一乳臼歯は後継永久歯の 第一小臼歯 と~	4月2日
問題集2	282	問題 004 解説	○A: ~つまり表層 化 脱灰において	○A: ~つまり表層 下 脱灰において	5月8日
問題集2	547	問題 050 問題・解説	B: 妊娠4週に~ ×B: 妊娠4週では~ ×D: ~妊娠4~7週の妊婦には~	B: 妊娠5週に~ ×B: 妊娠5週では~ ×D: ~妊娠5~8週の妊婦には~	5月8日

CBT PASS 第3版 補正表

骨片呼吸の説明に関して補正いたします。骨片呼吸については以下の記述程度をおさえておいてください。

巻数	頁	補正前	補正後	公開日
ガイド編	409頁 用語解説	骨片呼吸 開口時に骨折線上部が顎舌骨筋に牽引されて離開し、 閉口時には骨折線下部が離開する現象。	骨片呼吸 骨片呼吸とは骨折部の骨片が顎運動時に異常可動性を示す現象である。	3月6日